

## 依维莫司治疗乳腺癌致间质性肺炎临床分析

欧开萍<sup>1</sup>, 马飞<sup>2\*</sup>, 桑蝶<sup>1</sup>, 吕剑虹<sup>1</sup>

(1. 北京市朝阳区三环肿瘤医院内科, 北京 100122; 2. 中国医学科学院 肿瘤医院内科, 北京 100021)

**【摘要】目的:** 探讨依维莫司治疗晚期乳腺癌所致间质性肺炎的临床特点和治疗策略。**方法:** 分析3例依维莫司联合化疗或内分泌治疗晚期乳腺癌所致间质性肺炎病例, 结合文献回顾对其临床特征、病机及诊断治疗进行分析。**结果:** 依维莫司间质性肺炎发生率12%~19%, 大部分发生在给药12周内, 以胸闷、气短, 呼吸困难进行性加重、低氧血症等为主要表现, 放射学改变为毛玻璃样阴影和局灶实变影, 及时发现并停药, 给予糖皮质激素、抗感染治疗后大部分可缓解。**结论:** 依维莫司所致间质性肺炎若发现处理及时, 大部分可控制, 早期可控制的间质性肺炎, 不是永久停用依维莫司的绝对指征, 应根据患者的获益和药物治疗相关风险综合考虑。

**【关键词】** 依维莫司; 间质性肺炎; 乳腺癌; 化疗; 内分泌治疗

**【中图分类号】** R979.1; R563.13

**【文献标志码】** A

**【文章编号】** 1672-3384(2015)04-0076-06

doi:10.3969/j.issn.1672-3384.2015.04.019

## Review and analysis of everolimus-associated interstitial pneumonia in patients with breast cancer

OU Kai-ping<sup>1</sup>, MA Fei<sup>2\*</sup>, SANG Die<sup>1</sup>, Lü Jian-hong<sup>1</sup>

(1. Department of internal medicine, Beijing San Huan Cancer Hospital, Beijing 100122, China. 2. Chinese Academy of Medical Sciences Cancer Hospital, Beijing 100021, China)

**【Abstract】 Objective:** To explore the clinical characteristics and treatment strategies of everolimus-associated interstitial pneumonia in patients with advanced breast cancer. **Methods:** Three cases of advanced breast cancer patients with interstitial pneumonia induced by everolimus combined with chemotherapy or endocrine therapy were reported. The articles of case reports and reviews about everolimus-associated interstitial pneumonia were reviewed. Clinical characteristics, mechanism, diagnoses and treatment of this disease were analyzed. **Results:** The occurrence rate of everolimus-associated interstitial pneumonia was about 12-19 percent, and the pulmonary toxicity occurred within the first 12 weeks after the everolimus treatment was started. The clinical manifestations were chest tightness, shortness of breath, progressive dyspnea, and severe hypoxemia. Nonspecific areas of ground-glass attenuation or infiltration could be seen on chest tomography. Timely judgement and everolimus withdrawal should be applied. High dose glucocorticoids and anti-infective therapy should be administered. **Conclusion:** Once everolimus-associated interstitial pneumonia occurred, everolimus should be timely discontinued. Symptoms of most patients could be alleviated. The interstitial pneumonia is not an absolute index for permanent discontinuation of everolimus. Benefits and hazards of this drug for patients should be comprehensively considered.

**【Keywords】** everolimus; interstitial pneumonia; breast cancer; chemotherapy; endocrine therapy

依维莫司是新型哺乳动物雷帕霉素靶点(mTOR)抑制剂, 能够逆转机体对内分泌药物的耐药性。由于在耐激素治疗的晚期乳腺癌患者中观察到mTOR通路活化, BOLERO-2研究结果显示与依西美坦单独用于晚期激素受体阳性(HR+)乳腺癌患者相比, 依维莫司结合依西美坦能显著延长患者无进展生存(PFS), 由3.2个月延长至7.8个月。研究表明

接受曲妥珠单抗治疗的HER2阳性乳腺癌患者出现病情进展可能与PI3K/Akt/mTOR细胞内信号转导通路活化有关; “BOLERO-3”研究证实依维莫司到曲妥珠单抗+长春瑞滨的治疗方案中可显著延长既往接受过紫杉类以及曲妥珠单抗耐药的HER2阳性, 晚期乳腺癌患者的PFS, 可以克服赫赛汀耐药。研究<sup>[1]</sup>表明依维莫司具有肺毒性, 比如间质性肺炎、

[收稿日期] 2015-04-09

[作者简介] 欧开萍, 女, 硕士, 主治医师, 研究方向: 肿瘤内科, 电话: (010) 67475557-238, E-mail: oukaiping@163.com

[通讯作者] \*马飞, 男, 博士, 副主任医师, 研究方向: 肿瘤内科治疗, 电话: (010) 67475557-238, E-mail: mafei2011@139.com

机化性肺炎、弥漫性肺泡损害等。其他文献也有依维莫司相关间质性肺炎<sup>[2]</sup>及弥漫性肺损害报道<sup>[3]</sup>,但是依维莫司在中国上市不久,临床经验极其有限,加之肺毒性往往起病隐匿、表现各异,容易被误诊误治,给患者带来极大的危害。笔者报道3例依维莫司所致间质性肺炎合并感染的晚期乳腺癌病例,并在此基础上结合文献回顾分析总结了间质性肺炎的诊治规范与经验。

## 1 临床资料

病例1:患者,女,80岁,左乳癌术后14年,(雌激素受体)ER++,PR++,HER2(-)。术后行三苯氧胺内分泌治疗3年。术后9年出现胸膜、骨多发转移,三线化疗及二线内分泌治疗进展,既往治疗最佳疗效稳定(SD)见图1,CT示右侧胸腔积液增多(图1A),肝转移瘤增大。患者于2013年6月15日开始行依维莫司10 mg po qd+依西美坦25 mg po qd治疗;2013年7月29日患者因咳嗽、憋气加重、发热入院。入院胸部CT(图1B)提示左上肺大片实变影,右侧胸腔积液减少,考虑炎症,肝多发转移瘤较前略缩小;评价SD,肺功能提示中-重度限制性通气功能障碍。结合病史肺部病变考虑为依维莫司导致的肺毒性。入院后停用依维莫司,并予地塞米松10 mg·d<sup>-1</sup>治疗,1周后症状缓解,改为地塞米松5 mg·d<sup>-1</sup>维持治疗1周,再次胸部CT(图1C)提示左上肺实变影较前缓解,肝多发转移瘤同前相仿,临床考虑患者病情稳定,肺毒性基本缓解,于8月20日再次开始依维莫司治疗,但剂量减至5 mg·d<sup>-1</sup>。患者12月后复查CT病情仍稳定,肺部实变影亦同前相仿,患者继续依维莫司联合依西美坦治疗至今,PFS超过12个月。

病例2:患者女,41岁,右乳癌术后化疗后2年余,左锁骨上左腋窝淋巴结转移,双肺转移,ER(-),PR(-),HER2(3+),2011年4月25日开始行紫

杉醇+赫赛汀+依维莫司10 mg qd,28 d一治疗,2周期后复查PR,但患者出现咳嗽,喘憋,CT提示双肺间质性肺炎,经口服抗生素(不详)1周后缓解,后依维莫司减量为5 mg qd,病情稳定。现治疗3年8月,病情稳定。

病例3:患者女,61岁,右乳癌术后化疗后10年,骨转移,肝转移、双肺转移后曾行紫杉醇+卡铂化疗6周期,来曲唑治疗1年,病情稳定,依西美坦治疗2月进展,后行多西他赛+替吉奥、吉西他滨+奈达铂,依托泊苷+奈达铂多程治疗,最佳疗效SD,后肝脏弥漫转移,不能耐受化疗,行阿那曲唑+依维莫司10 mg qd治疗,20 d患者出现剧烈咳嗽,胸闷气短,胸部CT证实右肺间质性肺炎,后停用依维莫司,口服地塞米松片5 mg·d<sup>-1</sup>及头孢哌酮舒巴坦钠抗炎治疗1周后缓解,依维莫司减量为5 mg·d<sup>-1</sup>+来曲唑继续内分泌治疗,1月后复查CT评价SD。

## 2 讨论

### 2.1 mTOR抑制剂依维莫司为HR+晚期乳腺癌治疗带来新突破

内分泌治疗是激素受体阳性乳腺癌的主要治疗方式之一,可使死亡率降低25%~30%,但仍有1/3乳腺癌患者内分泌治疗继发耐药(1年后复发转移)及原发耐药(内分泌治疗1年内复发转移)<sup>[4-5]</sup>,约50%晚期乳腺癌患者不能从初始内分泌治疗中获益从而病情进展。内分泌治疗耐药问题及逆转内分泌耐药机制仍亟待解决。口服mTOR抑制剂已获批用于转移性肾细胞癌、神经内分泌肿瘤及室管膜下巨细胞星状细胞瘤,体外试验肯定了其对于内分泌抵抗的乳腺癌细胞有效。

PI3K/AKT/mTOR信号通路在维持肿瘤细胞增殖、凋亡中发挥关键作用,可调节基因转录、翻译及细胞周期,研究显示PI3K/AKT/mTOR通路过度激活能导致乳腺癌内分泌治疗耐药<sup>[6]</sup>。依维莫司是mTOR1信号通路特异性抑制剂,可特异的阻断S6K1和4EBP1的激活,并降低mRNA的翻译,使细胞周期停滞在G1期,起到抗肿瘤的作用<sup>[7]</sup>;依维莫司通过阻断PI3K/AKT/mTOR通路逆转内分泌耐药,恢复肿瘤细胞对内分泌治疗敏感性<sup>[8-9]</sup>。BOLERO-2研究<sup>[10]</sup>当地评估显示依维莫司联合依西美坦治疗芳香化酶抑制剂治疗失败HR(+)乳腺癌患者,联合

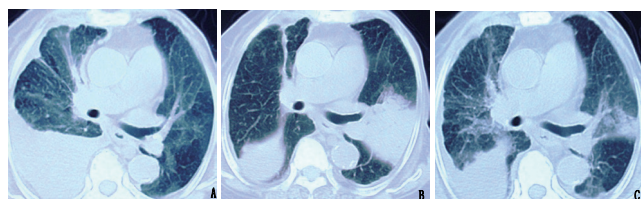


图1 病例1依维莫司治疗间质性肺炎治疗前反对比  
A-治疗前;B-治疗中;C-治疗后

依维莫司中位 PFS 由 4.1 个月延长至 11 个月。依维莫司于 2012 年 7 月 20 日获美国 FDA 批准，与依西美坦联用于治疗激素受体阳性、HER2 阴性的绝经后晚期乳腺癌患者。

## 2.2 依维莫司致间质性肺炎发生率

通过关键词“乳腺癌”、“依维莫司”、“间质性肺炎”检索 MEDLINE 数据库，检索出以下相关文献研究报导，见表 1。

TAMRAD 研究和 BOLERO-2 研究报道间质性肺炎发生率相近，分别为 17% 和 16%，3、4 级肺炎发生率较低，2%~4%，BOLERO-2 后续研究报道近四分之一 2 级以上间质性肺炎发生在治疗前 12 周内，80% 经处理后恢复到 1 级，致治疗中断相关性肺炎发生率 5.6%，中位缓解时间 3.8 周（1.3~7.1 周）<sup>[11-13]</sup>。

## 2.3 mTOR 抑制剂导致间质性肺炎机制

依维莫司常见不良反应包括：口腔炎、皮疹、疲劳、非感染性肺炎和高血糖等，间质性肺炎是依维莫司较为常见副反应之一，mTOR 抑制剂导致间质性肺炎病因机制复杂，在西罗莫司（与依维莫司作用机制相似的 mTOR 抑制剂）病例支气管肺泡灌洗液（BALF）中发现大量淋巴细胞，尤其辅助性 T 淋巴细胞及 CD8+ 淋巴细胞占优势。西罗莫司

与血浆蛋白高亲和力结合作为半抗原，作用于持续的 T 细胞，形成抗原复合物，从而引发免疫反应。目前推测依维莫司引起间质性肺炎也与细胞介导的自身免疫反应有关<sup>[14]</sup>。另外有研究<sup>[15]</sup>认为 mTOR 抑制剂可促进炎症因子释放，参与了间质性肺炎发生。

## 2.4 依维莫司相关间质性肺炎诊断及处理

参考 Morelon 等<sup>[14]</sup>研究，符合以下几点可诊断依维莫司相关间质性肺炎：①应用依维莫司后出现咳嗽，呼吸困难，发热、疲劳等症状；②排除其他肺部疾病；③ CT 表现为肺野磨玻璃影改变，肺功能表现为限制性通气障碍，弥散功能下降；④停药后病情缓解；⑤支气管镜活检病理及支气管肺泡灌洗液检查证实。间质性肺炎分级处理见表 2。

基于依维莫司在转移性肾癌中的研究<sup>[16]</sup>报道，目前推荐依维莫司相关间质性肺炎按表 2 处理。

## 2.5 本病例特点及经验教训

病例 1 为老年患者，80 岁，乳腺癌晚期三线化疗及二线内分泌治疗后。因患者高龄，不能耐受化疗，予依维莫司 10 mg/d+依西美坦 25 mg/d 治疗。患者接受依维莫司治疗后 6 周即出现憋气胸闷、发热、呼吸困难，CT 提示左肺上叶实变，下叶见磨玻璃影，肺功能提示限制性通气功能障碍，白细胞

表 1 依维莫司治疗乳腺癌致间质性肺炎相关文献回顾

作者 / 研究	患者	治疗	病例数	相关性肺炎发生率 %
Susan, L. Ellard, et al	转移性乳腺癌	EVE 10 mg·d <sup>-1</sup>	33	14
2009/phase II		EVE 70 mg/周	16	3
G. N. Hortobagyi, et al	绝经后转移乳腺癌	EVE+EXE	485	16
2011/BOLERO-2		EVE+PBO	239	0
José Baselga, M.D, et al	绝经后转移乳腺癌	EVE+EXE	485	12
2012/BOLERO-2		EVE+PBO	239	0
Thomas Bachelot, et al	HR (+) 转移乳腺癌	TAM+EVE	54	17
		TAM	57	0
2012/phase-II TAMRAD	HER2(-), HR(+) 内脏转移	EVE+EXE	271	14
Mario Campone, et al		EVE+PBO	135	0
	HER2(-), HR(+) 无内脏转移	EVE+EXE	214	19
2013/BOLERO-2		EVE+PBO	104	0
Shinzabur Noguchi, et al	转移性乳腺癌亚洲人群	EVE+EXE	98	23
2013/BOLERO-2	转移性乳腺癌非亚洲人群	EVE+EXE	38	14
Sara, A. Hurutl, et al	HER2(+) 赫赛汀耐药乳腺癌	PTX+ 赫赛汀 +EVE	55	5.5
2013/phase II				

注：EVE- 依维莫司；EXE- 依西美坦；PBO- 安慰剂；TAM- 三苯氧胺；PTX- 紫杉醇



表2 间质性肺炎分级及处理流程<sup>[16]</sup>

分级	表现	治疗	建议	依维莫司剂量
1级	无症状的放射学变化	不需治疗	CT及肺功能检查,2个疗程重复直至正常范围	无需调整
2级	有症状的非感染性肺炎,不妨碍日常生活活动	只对症状进行治疗,如果症状难以忍受,则考虑皮质激素。	CT及肺功能检查,每个疗程重复一次直到正常,考虑支气管镜活检	减量治疗直到恢复到≤1级,症状难以忍受考虑中断治疗,3周内未恢复到≤1级终止治疗
3级	症状妨碍日常生活活动需要氧气摄入	如果排除感染源考虑使用糖皮质激素,按照医学需要逐渐减少	CT及肺功能检查,每个疗程重复一次直到正常,支气管镜活检	中断治疗直到恢复到≤1级,临床获益明显2周内考虑减量治疗
4级	危及生命,需要呼吸机支持辅助通气	如果排除感染源考虑使用糖皮质激素,按照医学需要逐渐减少	CT及肺功能检查,每个疗程重复一次直到正常,支气管镜活检	停止治疗

总数不高,中性粒细胞增高,结合病史考虑肺部感染合并间质性肺炎3级。患者经依维莫司停药及吸氧、抗感染治疗后好转,后予依维莫司减量至5 mg继续联合依西美坦治疗,间质性肺炎未加重,病情也控制稳定,目前患者PFS已达超过12月,复查CT肝转移瘤略缩小,评价SD,目前继续依维莫司+依西美坦治疗中。

病例2:41岁,右乳癌术左锁骨上左腋窝淋巴结转移,双肺转移,ER(-),PR(-),HER-2(3+),2011年4月25日开始行紫杉醇+赫赛汀+依维莫司10 mg qd 28 d一疗程,2周期(2月)后复查PR,但用药后自觉咳嗽,喘憋,CT提示双肺毛玻璃影,自服抗生素(不详)1周后缓解,诊断间质性肺炎2级,后依维莫司减量为5 mg qd,现病情稳定,PFS达3年8月。

病例3:女性,61岁,右乳癌术后多发转移,既往4线化疗及2线内分泌治疗后,最佳疗效SD,后肝脏弥漫转移,不能耐受化疗,行阿那曲唑依维莫司10 mg qd治疗,第20天患者出现剧烈咳嗽,胸闷气短,发热,胸部CT证实右肺间质性肺炎,诊断间质性肺炎2级。后口服地塞米松片5 mg qd及头孢哌酮舒巴坦钠抗炎治疗1周后缓解,依维莫司减量为5 mg qd+来曲唑继续内分泌治疗,1月后复查CT评价SD。

文献回顾依维莫司间质性肺炎发生率13.5%~16%,大部分可控制,无需停药,部分需减量,部分治疗不及时患者死亡。间质性肺炎一般发生在给药后3.4~36.7周,本试验3例病例均为

乳腺癌晚期患者,病例1、病例3年龄较大,多线治疗后,依维莫司联合内分泌治疗,病例2受体阴性,依维莫司联合化疗,间质性肺炎发生在用药后20 d到2个月不等,病例1为3级,病例2、3为2级,经及时停药及糖皮质激素、抗生素等治疗后好转,病情好转依维莫司减量为5 mg,病情稳定,说明依维莫司相关肺炎大部分早期诊断,早期治疗能取得较好的效果,减量至5 mg·d<sup>-1</sup>后患者耐受良好,仍能较好的控制病情,在乳腺癌IV期患者多线治疗后仍能取得较好的疗效,甚至优于化疗,延长患者生存期。由于依维莫司用药后有致间质性肺炎风险,早期仅表现为轻微咳嗽、活动后气短或者发热等症状,患者常常忽视,自行抗炎等治疗从而延误病情。临床用药过程中医生应对患者加强教育,出现咳嗽、气短或者发热等症状时及时就诊,及时停药或减量,以免延误病情甚至导致严重肺部感染、呼吸衰竭等危及生命。用药中若出现间质性肺炎后剂量调整应根据患者的获益和药物治疗相关风险综合考虑,出现3级肺炎治疗后不要盲目停药而影响治疗疗效。在针对老年患者,脏器功能(尤其肺脏功能)较差,多线治疗后患者,依维莫司起始剂量可考虑予5 mg·d<sup>-1</sup>。

## 2.6 依维莫司推荐剂量

BOLERO-2研究依维莫司联合依西美坦10 mg·d<sup>-1</sup>治疗芳香化酶抑制剂治疗失败HR(+)乳腺癌患者能延长患者PFS4.6个月,证实了依维莫司可为内分泌治疗失败的ER+乳腺癌患者带来临床获益。Awada等<sup>[17]</sup>经过I期临床研究建议在进展

期乳腺癌患者联合来曲唑的剂量是  $10 \text{ mg} \cdot \text{d}^{-1}$ 。1 项依维莫司单药治疗晚期乳腺癌多中心 II 期临床研究<sup>[18]</sup> 通过比较依维莫司  $10 \text{ mg} \cdot \text{d}^{-1}$  和  $70 \text{ mg/周}$  对复发转移的乳腺癌的疗效, 确定  $10 \text{ mg} \cdot \text{d}^{-1}$  对此类乳腺癌患者能取得更好的疗效, 特别是对 ER (+) 和 HER2 (-) 的转移性乳腺癌患者, 剂量  $20\sim 30 \text{ mg/周}$ , 每天用药比每周用药能发挥更好的疗效, 但肺炎发生率每日给药组 16%, 高于每周治疗组 (6%), 该研究奠定了依维莫司单药给药剂量每日  $10 \text{ mg}$ 。本试验病例初始方案选择了  $10 \text{ mg} \cdot \text{d}^{-1}$ , 出现间质性肺炎, 停药后明显缓解, 并且疗效显著。这就给下一步的治疗带来困难, 我们需要维持该方案的治疗效果, 还要避免患者再次出现肺毒性。根据徐兵河教授在中国患者中开展的 I 期临床研究, 发现依维莫司  $5 \text{ mg} \cdot \text{d}^{-1}$  的方案副作用远远低于  $10 \text{ mg} \cdot \text{d}^{-1}$ , 并且初步疗效相当<sup>[19]</sup>。患者依维莫司减量至  $5 \text{ mg} \cdot \text{d}^{-1}$  后副作用明显降低, 同时维持疾病稳定。因此, 我们推荐早期可控制的间质性肺炎经治疗后, 依维莫司可减量为  $5 \text{ mg} \cdot \text{d}^{-1}$  继续治疗, 而对于高龄或脏器功能差的患者, 多线化疗后一般情况较差的患者尤其存在肺基础疾病的患者, 初始剂量可以采用  $5 \text{ mg} \cdot \text{d}^{-1}$ 。

### 3 小结

随着新药的问世, 转移性乳腺癌患者的生存期不断延长, 其内分泌治疗在乳腺癌治疗中发挥重要作用, 但内分泌耐药仍是目前亟待解决的问题。临床前和临床证据证实 PI3K/AKT/mTOR 信号传导通路在转移性乳腺癌内分泌耐药过程中起了重要作用, BOLERO-2 研究证实了依维莫司可为非甾体类 AI 治疗失败的 ER+ 晚期乳腺癌患者带来临床获益, 有望改变晚期乳腺癌患者的治疗模式。但临床上应用依维莫司时应重视其间质性肺炎副作用, 注意患者呼吸道症状及放射学所见, 及时行 CT、肺功能检查等诊断, 及时停药、减量, 并正确给予糖皮质激素治疗, 以免延误病情, 最大限度避免药物风险。依维莫司所致的间质性肺炎及时停药、治疗后大多数患者病情可缓解, 3 级间质性肺炎诊断、治疗及时能短期治愈或好转, 减量用药仍能取得较好的疗效, 临床上切忌随意停药, 应根据患者的获益和药物治疗相关风险综合考虑。

### 【参考文献】

- [1] O' Regan R, Ozguroglu M, Andre F, et al. Gianni L (2013) Phase III, randomized, double-blind, placebo-controlled multicenter trial of daily everolimus plus weekly trastuzumab and vinorelbine in trastuzumab-resistant, advanced breast cancer (BOLERO-3). [J]. J Clin Oncol 32, 2013(suppl; abstr505)
- [2] Garrean S, Massad M G, Tshibaka M, et al. Sirolimus-associated interstitial pneumonitis in solid organ transplant recipients[J]. Clin Transplant, 2005, 19(5):698-703.
- [3] Vandewiele B, Vandecasteele S J, Vanwalleghem L, et al. Diffuse alveolar hemorrhage induced by everolimus[J]. Chest, 2010, 137(2):456-459.
- [4] Goldhirsch A, Ingle J N, Gelber R D, et al. Thresholds for therapies: highlights of the St Gallen international Expert Consensus on the primary therapy of early breast cancer 2009[J]. Ann Oncol, 2009, 20(8):1319-1329.
- [5] Hammond M E, Hayes D F, Dowsett M, et al. American Society of Clinical Oncology/College of American Pathologists guideline recommendations for immunohistochemical testing of estrogen and progesterone receptors in breast cancer[J]. J Clin Oncol, 2010, 28(16):2784-2795.
- [6] Boulay A, Rudloff J, Ye J, et al. Dual inhibition of mTOR and estrogen receptor signaling in vitro induces cell death in models of breast cancer[J]. Clin Cancer Res, 2005, 11(14):5319-5328.
- [7] Baselga J, Semiglazov V, van Dam P, et al. Phase II randomized study of neoadjuvant everolimus plus letrozole compared with placebo plus letrozole in patients with estrogen receptor-positive breast cancer[J]. J Clin Oncol, 2009, 27(16):2630-2637.
- [8] Musgrove E A, Sutherland R L. Biological determinants of endocrine resistance in breast cancer[J]. Nat Rev Cancer, 2009, 9(9): 631-643.
- [9] Xu Y, Sun Q. Headway in resistance to endocrine therapy in breast cancer[J]. J Thorac Dis, 2010, 2(3):171-177.
- [10] Yardley D A, Noguchi S, Pritchard K I, et al. Everolimus plus exemestane in postmenopausal patients with HR(+) breast cancer: BOLERO-2 final progression-free survival analysis[J]. Adv Ther, 2013, 30(10):870-884.
- [11] Yardley D A, Noguchi S, Pritchard K I, et al. Everolimus plus exemestane in postmenopausal patients with HR(+) breast cancer: BOLERO-2 final progression-free survival analysis[J]. Adv Ther, 2013, 30(10):870-884.
- [12] Bachelot T, Bourcier C, Cropet C, et al. Randomized phase II trial of everolimus in combination with tamoxifen in patients with hormone receptor-positive, human epidermal growth factor receptor 2-negative metastatic breast cancer with prior exposure to aromatase inhibitors: a GINECO study[J]. J Clin Oncol, 2012, 30(22):2718-2724.
- [13] Rugo H S, Pritchard K I, Gnant M, et al. Incidence and time course of everolimus-related adverse events in postmenopausal women with hormone receptor-positive advanced breast cancer: insights from BOLERO-2[J]. Ann Oncol, 2014, 25(4): 808-815.

- [14] Morelon E, Stern M, Israel-Biet D, et al. Characteristics of sirolimus-associated interstitial pneumonitis in renal transplant patients[J]. Transplantation, 2001, 72(5):787-790.
- [15] Higgins M J, Jelovac D, Barnathan I, et al. Detection of tumor PIK3CA status in metastatic breast cancer using peripheral blood[J]. Clin Cancer Res, 2012, 18(12):3642-3649.
- [16] White D A, Camus P, Endo M, et al. Noninfectious pneumonitis after everolimus therapy for advanced renal cell carcinoma[J]. Am J Respir Crit Care Med, 2010, 182(3): 396-403.
- [17] Awada A, Cardoso F, Fontaine C, et al. The oral mTOR inhibitor RAD001(everolimus) in combination with letrozole in patients with advanced breast cancer: results of a phase I study with pharmacokinetics [J]. Eur J Cancer, 2008, 44(1):84-91.
- [18] Ellard S L, Clemons M, Gelmon K A, et al. Randomized phase II study comparing two schedules of everolimus in patients with recurrent/metastatic breast cancer: NCIC Clinical Trials Group IND.163 [J]. J Clin Oncol, 2009, 27(27): 4536-4541.
- [19] Xu B, Wu Y, Shen L, et al. Two-dose-level confirmatory study of the pharmacokinetics and tolerability of everolimus in Chinese patients with advanced solid tumors[J]. J Hematol Oncol, 2011, 4:3.

## 肾移植术后抗感染治疗期间环孢素血药浓度监测与剂量调整 1 例

黄金柱<sup>1</sup>, 罗晓<sup>2</sup>, 李咏<sup>3</sup>, 陈小红<sup>1</sup>, 卢来春<sup>1\*</sup>

(1. 第三军医大学第三附属医院药剂科, 重庆 400042; 2. 首都医科大学附属友谊医院药剂科, 北京 100032; 3. 武汉市普爱医院药剂科, 武汉 430033)

**【摘要】目的:** 分享肾移植术后患者抗感染治疗期间环孢素剂量调整的经验。**方法:** 通过 1 例实际病例, 并结合文献复习, 总结肾移植术后使用阿奇霉素、伏立康唑抗感染治疗期间环孢素血药浓度监测与剂量调整的经验。**结果:** 肾移植术后抗感染治疗时, 大环内酯类药物如果无法代替, 选用阿奇霉素可能是恰当的选择, 必要时需要通过环孢素血药浓度监测来调整药物剂量; 伏立康唑与环孢素的相互作用明确, 两药联用时, 必须通过环孢素血药浓度监测来调整其剂量。**结论:** 肾移植术后, 患者使用环孢素治疗期间, 临床药师应该从与其有相互作用的药物中选择影响相对较小的药物; 在药物剂量调整时, 应该在抗感染药物和环孢素之间确定调整的目标药物, 从而给临床医师提供合理建议。

**【关键词】** 肾移植术后; 阿奇霉素; 伏立康唑; 环孢素; 药物相互作用

**【中图分类号】** R574.62

**【文献标志码】** A

**【文章编号】** 1672-3384(2015) 04-0081-04

doi:10.3969/j.issn.1672-3384.2015.04.020

## One case of cyclosporine blood concentration monitoring and dose adjustments after renal transplantation during anti-infective therapy

HUANG Jin-zhu<sup>1</sup>, LUO Xiao<sup>2</sup>, LI Yong<sup>3</sup>, CHEN Xiao-hong<sup>1</sup>, LU Lai-chun<sup>1\*</sup>

(1. Pharmacy Department, The Third Affiliated Hospital of Third Military Medical University, Chongqing 400042, China; 2. Pharmacy Department, Beijing Friendship Hospital, Capital Medical University, Beijing 100032, China; 3. Pharmacy Department, Wuhan Puai Hospital, Wuhan 430033, China)

**【Abstract】 Objective:** To share the experience of cyclosporine dose adjustment during anti-infection treatment after receiving renal transplantation. **Methods:** Via providing one actual case and literature review, the experience of cyclosporine blood concentration monitoring and dose adjustments was summarized especially for renal transplantation patients receiving anti-infective therapy of azithromycin and voriconazole. **Results:** During anti-infective therapy in renal transplant recipients, if macrolides can't be replaced,

【收稿日期】 2015-01-26

【作者简介】 黄金柱, 男, 药师, 学士, 研究方向: 临床药学, Tel: (023)68757199, E-mail: 965249992@qq.com

【通讯作者】 \*卢来春, 男, 副主任药师, 博士, 研究方向: 新药与剂型研发、临床药学, Tel: (023)68757092, E-mail: lulaicq@163.com